Ueber einen Fall von papillärem Epitheliom der Ausführungsgänge der Mamma.

Inaugural-Dissertation

zur

Erlangung der Doktorwürde

in der

Medizin, Chirurgie und Geburtshilfe

der

Hohen Medizinischen Fakultät

der

Universität Leipzig

vorgelegt von

August Brandes
approb. Arzt aus Eitzum (Hannover).

LEIPZIG 1908.
Verlag von C. Milde.

Gedruckt mit Genehmigung der Medizinischen Fakultät
zu Leipzig. 11. März 1908.

Referent: Herr Geh. Med.-Rat Prof. Dr. Trendelenburg.

Meinen Eltern in Dankbarkeit gewidmet.

Digitized by the Internet Archive
in 2018 with funding from
Wellcome Library

https://archive.org/details/b30612172

Wenn in der Literatur über Mammageschwülste im allgemeinen kein Mangel herrscht, so kann das durchaus nicht unsere Verwunderung erregen. Denn die Brustdrüse ist einmal, besonders beim Weibe, ein häufig erkrankendes Organ, und anderseits ist die oberflächliche, leicht zugängliche Lage der Brustdrüse zur Untersuchung und Operation viel mehr geeignet wie manches andere Organ. Wenn ich also die Literatur um einen Fall von Mammageschwulst bereichere, so geschieht es, weil dieser Fall sowohl hinsichtlich seiner Symptome, besonders aber wegen seines mikroskopischen Befundes viel Interessantes bietet.

Anamnese. Die 22jährige, unverheiratete Patientin ist am 1. 8. 1907 von einem Arzt zwecks Operation einer blutenden Neubildung der linken Mamma in die chirurgische Klinik zu Leipzig geschickt und hier aufgenommen.

Patientin erzählt uns, daß kurz nach der Pubertät, d. i. vom 13. Lebensjahr ab, blutig-wässrige Absonderungen aus der linken Brustwarze aufgetreten seien, die aber so gering waren, daß sie ihnen weiter keine Bedeutung beilegte. Auch seien diese Absonderungen nur zeitweise aufgetreten. Im Dezember 1906, also vor dreiviertel Jahren, seien aber die Blutungen aus der Mamilla stärker geworden; sie dauerten längere Zeit; in letzter Zeit jedoch seien sie wieder tagelang ausgeblieben. Eine Ursache für diese Blutungen, etwaiges Trauma, ist der Patientin nicht bekannt. Schmerzen hat sie nicht; die Periode ist regel-

mäßig. Irgend welchen Zusammenhang mit der Periode hat sie nicht beobachtet.

Vor vier Jahren wurde Patientin wegen einer Geschwulst an der rechten Fußsohle operiert; es hat sich dabei, wie aus dem Bericht des Hausarztes hervorging, um Entfernung wahrscheinlich tuberkulöser Granulationen gehandelt; Knochenerkrankung und Fisteln waren nicht vorhanden, die Heilung erfolgte ohne Komplikationen. Mehrere Monate nach dieser Operation zeigte Patientin hochgradige, vermutlich hysterische Störungen (Schreikrämpfe) und machte eine Kur in Bad Elster durch.

Status praesens. Die Patientin ist von mittlerem Ernährungszustand und normalem Körperbau. Die Haut ist blaßgelb gefärbt. Die Zunge ist ohne Belag, etwas glatt. Die Mund- und Rachenorgane sind normal. Die Pupillen reagieren prompt. Die Perkussion der Lungen ergibt sonoren Schall, die Auskultation derselben überall Vesikulär-Atmen. Die Herzgrenzen sind normal, die Aktion desselben etwas frequent, aber regelmäßig; der erste systolische Ton an der Herzspitze ist etwas unrein. Der Puls hat mittlere Spannung und Füllung und ist von regulärer Beschaffenheit.

Die Untersuchung des Nervensystems ergibt sehr lebhafte Patellareflexe; Fußklonus ist nicht vorhanden. Der Fußsohlenreflex ist wechselnd. Die Konjunktivalreflexe sind abgestumpft, die Rachenreflexe dagegen sehr lebhaft. Im ganzen zeigt die Patientin ein etwas aufgeregtes, ängstliches Benehmen. Der Leib ist weich; Leber- und Milz weisen keine Vergrößerungen auf.

An der rechten Fußsohle, fast genau in der Mittellinie verlaufend, besteht eine 3 querfingerbreite lineare Narbe, deren Unterlage hart und noch auf Druck empfindlich ist.

Die Mammae sind von mittlerer Größe und beiderseits von gleicher halbkugliger Form. Am Drüsenkörper selbst ist links eine andere Formation wie rechts nachweisbar, indem im äußeren oberen Quadranten eine unscharf begrenzte, ungefähr hühnereigroße Resistenz zu fühlen ist, die eine leicht höckrige Oberfläche und derbe Konsistenz besitzt. Mit der Haut ist sie nicht verwachsen, vielmehr läßt sich die Haut darüber in Falten abheben. Es sind keine entzündlichen Erscheinungen nachzuweisen; wohl aber sind zwei Axillardrüsen deutlich zu fühlen. Die Mamillae sind auf beiden Seiten gleich hochstehend und ohne nennenswerte Unterschiede.

Die weitere klinische Beobachtung der Patientin ergibt am 2. 8. 07 folgendes:

Es ist noch etwas blutig tingierte Flüssigkeit aus der Mamilla ausgetreten. Im Hemd zeigen sich kleine Blutflecke. Als Patientin auf unsere Aufforderung hin auf die linke Mamma drückt und nach der Mamilla zu streicht, quillt aus letzterer ein dicker, bräunlich-schwarzer Blutstropfen hervor.

6. 8. 07. Der Status ist unverändert, und es wird nun der Patientin eine Operation an der Mamma vorgeschlagen; sie willigt in eine partielle Entfernung des Drüsenkörpers ein; die Amputation der Mamma wird von ihr aus kosmetischen Gründen verweigert.

7. 8. 07. Die Operation (ausgeführt von Dr. Heineke) wird in Chloroformnarkose vorgenommen. — Der Einschnitt auf das Drüsengewebe erfolgt radiär in der Richtung der nach der Axilla zu gerichteten Prominenz. Man kommt zunächst auf normales Drüsengewebe: Es finden sich kleine, hirsekorngroße, gelblich-weiße Parenchyminseln inmitten des umgebenden reichlichen weißen derben Bindegewebes. Es tritt jetzt bei Druck auf die zentrale Partie unter der Mamilla

wiederum jenes oben erwähnte schwarze Blut aus einem Hauptausführungsgange. Bei Verlängerung der Incision bis in die Mitte der Mamma kommt man dann auf eine Partie, die überall weite Lumina zeigt, aus denen teils schwarzes Blut quillt, teils grünlich-gelbe Flüssigkeit; stellenweise macht das Gewebe den Eindruck, als ob ein cavernöses Angiom vorliege. Diese Veränderung der zentralen Drüsenteile ist nicht ganz auf den erwähnten Quadranten beschränkt, sondern erstreckt sich auch in die benachbarten Teile der mittleren Drüsenpartien, so daß es den Anschein hat, als ob die Operation nicht völlig im Gesunden ausgeführt wird. Da aber eine ausgiebige, eventuell eine totale Entfernung der Mamma, wie sie anscheinend erforderlich ist, infolge der Weigerung der Operierten nicht angängig ist, so wird nur etwa ¼ der Brustdrüse in einem Stück entfernt. Nach exakter Blutstillung wird das Drüsengewebe wieder durch einige Nähte geschlossen; ein Drainrohr wird eingelegt, die Haut durch Nähte fixiert und ein trockener Verband appliziert.

Nachbehandlung.

10. 8. 07. Beim Verbandwechsel zeigt sich außer einer kleinen Eiteransammlung zwischen zwei Nähten keine Entzündung. Die Wunde hat ein gutes Aussehen. Das Drainrohr wird entfernt. Das Gesamtbefinden der Patientin ist gut. Fieber ist nicht vorhanden. (Die Temperatur ist niemals über 37,4.)

15. 8. 07. Die Heilung ist bis auf die Drainagestelle beendet. Diese selbst ist im Begriff, sich per granulationem zu schließen. Temperatur 36,4.

17. 8. 07. Temperatur 36,5. Das Befinden der Patientin ist gut. Das Operationsgebiet ist in toto noch etwas derb, namentlich der verbliebene Drüsenrest, ist aber nicht schmerzhaft. Die Wunde ist völlig verheilt. Die Patientin lehnt auch die nunmehr vorgeschlagene Amputation der Mamma ab, erklärt sich aber bereit, bei einem Recidiv frühzeitig wieder in unsere Behandlung zu kommen.

Revision am 8. 12. 1907. Seit der Operation sind vier Monate verstrichen.

Die Kranke gibt an, daß 14 Tage nach der Entlassung eine etwas stärkere Anschwellung aufgetreten sei, die aber nachher wieder verschwand. Blutungen aus der Mamilla sind nicht mehr aufgetreten, ebenso fehlen Schmerzen vollständig. — Bei der Untersuchung stellt sich heraus, daß der Unterschied in der Form der beiden Brüste nur sehr gering ist. Die Operationsnarben sind schmal; in der Tiefe, entsprechend dem entfernten Drüsenanteil, ist eine flächenhafte derbe Narbe zu fühlen. Die Achseldrüsen sind nicht mehr palpabel. Das Allgemeinbefinden der Patientin ist sehr gut. Die Periode ist regelmäßig und mit geringen Beschwerden verbunden.

Das Ergebnis der nach der Operation vorgenommenen genauen makroskopischen und mikroskopischen Untersuchung der excidierten Tumorstücke ist folgendes:

Makroskopische Beschreibung des Präparates.

Der aus der seitlichen Hälfte der linken Mamma exstirpierte Drüsenanteil von etwa Hühnereigröße wird in 10proz. Formalin gehärtet, mit 70proz. Spiritus in toto nachbehandelt und in diesem Zustande makroskopisch untersucht. Es lassen sich auf dem Durchschnitt, von derbem Bindegewebe umgeben, gelblich-

graue Drüsenparenchym-Inseln erkennen; ferner sind in ihnen mächtig erweiterte Gänge deutlich sichtbar (Fig. 4). Diese verlaufen im wesentlichen in radiärer Richtung und zeigen verschiedenen Inhalt. Während die einen mit geronnenem (Formalinwirkung) Blut gefüllt sind, liegen in den anderen Zapfen von weicher Beschaffenheit. Diese Zapfen hängen an einer meist nur schmalen Stelle mit der Wand der Gänge zusammen. Die Weite der erwähnten Gänge beträgt im Maximum ¾ cm. Ebenso dick sind auch die darin befindlichen Zapfen, respektive Blutergüsse. Diese Gänge sind deutlich radiär zum Drüsenkörper angeordnet, entsprechen also in ihrer Lage den Ausführungsgängen. Sie beginnen dünn und enden nach der Mamilla zu breit erweitert. Da die Mamilla nicht mit entfernt wurde, so konnte das Verhalten der Mündungsgänge nicht näher untersucht werden. Zwischen diesen erweiterten Gängen mit ihrem eigenartigen Inhalte findet sich ein weißgraues, sehr derbes fibröses Bindegewebe, das nach seiner Konsistenz und Beschaffenheit der virginellen Mamma entspricht. Hervorgehoben sei noch besonders, daß makroskopisch sichtbare, abgesackte rundliche, mit Schleim oder Detritus gefüllte Cysten nicht gefunden wurden. Auf der Abbildung (Fig. 4), die in natürlicher Größe angefertigt wurde, ist dies Verhalten, also der radiäre Verlauf der länglichen Hohlräume und die Anfüllung teils mit Blut, teils mit den erwähnten Gewebszapfen, deutlich zu erkennen.

Mikroskopischer Befund.

Die mikroskopische Untersuchung wurde an Paraffin- und Celloidinschnitten vorgenommen; es wurden Serien angefertigt. Als wichtigstes Resultat der Untersuchung sei betont, daß es

sich bei den beschriebenen Hohlräumen tatsächlich ausschließlich um Ausführungsgänge handelte. Die Ausführungsgänge größeren Kalibers, die sich also nahe der Mamilla befinden, zeigen folgende Verhältnisse:

Die Wand weist einen bindegewebigen Saum auf. Zwischen den Fasern des Bindegewebes liegen Anhäufungen von Rundzellen; das Epithel ist ein- bis zweischichtig, cylindrisch und bildet zierliche, baumförmig in das Lumen vorspringende, zapfenförmige Excrescenzen (Fig. 1).

Im Innern dieser Zapfen erstreckt sich aus dem bindegewebigen Mantel ein Gerüst aus Bindegewebsfasern, das die Gefäße enthält. Außerdem findet sich in mittleren und großen Ausführungsgängen, scheinbar isoliert im Lumen liegend, ein netzförmig angeordnetes Gewebe, das in ähnlicher Weise wie die erwähnten papillomatösen Neubildungen sich aus Epithel und Bindegewebe aufbaut (Fig. 1); offenbar handelt es sich um ganz besonders große polypöse Fortsätze der Wand, deren Basis aber nicht in die Schnittebene fällt. Zwischen den großen papillären Excrescenzen zeigt die Wand kleinere Epithelfältchen, die mitunter einen kleinen Bindegewebsfortsatz enthalten, meist aber ohne einen solchen wie kurze Zapfen in das Lumen hineinragen.

Frei im Lumen befindet sich an ungefärbten Schnitten bräunliches Blut, das nur an einzelnen Stellen Blutkörperchen erkennen läßt, im übrigen eine amorph schollige Beschaffenheit zeigt. Die kleineren Ausführungsgänge (Fig. 2) zeigen ein ähnliches Verhalten, nur ist die Anfüllung mit fibrioepithelialen Massen zumeist noch reichlicher. Einzelne Gänge, wie die in der Abbildung dargestellten, sind völlig besetzt von Epithelzapfen und zeigen überhaupt keine glatte Epithelwandung, wie sie dem normalen Ausführungsgang der Mamma entspricht.

Innerhalb der Epithelmassen finden sich einzelne, aber immer sehr kleine, nur mikroskopisch nachweisbare Cysten; diese sind, wie aus Serienuntersuchungen hervorgeht, allseitig abgeschlossen; im Gegensatz zu den Epithelalveolen ist das Epithel abgeflacht, und im Innern befindet sich kein Blut, sondern glasig amorphe Sekretmasse. Bei den kleinsten Ausführungsgängen, die nicht selten inmitten von Inseln des eigentlichen Drüsenparenchyms liegen, zeigt das Lumen deutliche Erweiterung. Es finden sich nur an einem Teil der Gänge Ansätze zur Papillenbildung, namentlich wo diese kleinsten Gänge längs getroffen sind, ist die Einscheidung durch Rundzellen-Infiltrate besonders deutlich ausgesprochen.

Das eigentliche Milchdrüsenparenchym entspricht in seinem Verhalten dem Aussehen der normalen virginellen Mamma, das heißt die Bläschen sind klein, dunkel gefärbt, immer nur zu wenigen zu einer Gruppe zusammengestellt und treten gegen die Gesamtmasse des sehr kräftig entwickelten interstitiellen Bindegewebes ungemein zurück. An den Serien konnte verfolgt werden, wie sich aus einem Haufen normaler Endbläschen ein Ausführungsgang entwickelt, der nach kurzem Verlaufe die bereits beschriebenen Epithelveränderungen bis zur ausgesprochenen Polypenbildung aufweist. Wie schon erwähnt, ließ sich über das letzte Verhalten der ductus lactiferi nichts aussagen, da bei der Operation die Mamilla zurückgelassen wurde.

Diagnose: Es handelt sich also bei dem vorliegenden Falle um eine cylindrische Erweiterung der Ausführungsgänge innerhalb eines Quadranten der weiblichen Mamma. Diese Erweiterung ist veranlaßt durch eine Wucherung der epithelialen Wandelemente, und die von der Wand gebildeten zapfen-

förmigen Epithelmassen füllen kolbenförmig den Ausführungsgang, in den sie hineinragen, aus. Aus diesen Gewebsneubildungen erfolgte die Absonderung von Blut, das teils durch die Mamilla ausgeschieden wurde (siehe Krankengeschichte), teils sich noch innerhalb der Ausführungsgänge liegend nachweisen ließ. Eigentliche Cystenbildungen sind nur in kleinen Ansätzen vorhanden, sie sind offenbar durch Confluenz und sekundären Verschluß von Epithelhohlräumen entstanden; das eigentliche Drüsenparenchym erwies sich bei der mikroskopischen Untersuchung als nicht verändert. Man kann also den Fall bezeichnen als eine „multiple papilläre Epitheliombildung der Ausführungsgänge der Mamma".

Diese Veränderung fand sich bei einer noch sehr jugendlichen Nullipara, bei der niemals entzündliche Prozesse der Brustdrüse vorausgegangen waren.

Bei der Durchsicht der Literatur gelang es nicht, Fälle aufzufinden, die dem beschriebenen völlig glichen; insbesondere stimmt der beschriebene Fall nicht überein mit der allgemein als Cystadenom der Mamma bezeichneten Erkrankung. Da jedoch in histologischer Beziehung mancherlei Ähnlichkeiten bestehen, so ist es notwendig, zunächst die Literatur des sogenannten Cystadenoms zu besprechen.

In manchen dieser Fälle handelt es sich um solitäre Cysten, die nicht selten mit blumenkohlartigen fibroepithelialen Massen ausgefüllt sind. In anderen Fällen finden sich multiple Cystenbildungen, die aus den kleinen Ausführungsgängen hervorgehen und nicht selten Neigung zu papillären Excrescenzen bei gleichzeitiger adenomatöser Wucherung des Drüsenparenchyms

zeigen. In anderen Fällen werden als Cystadenome kleincystische Geschwulstbildungen der Mamma bezeichnet. Die ersteren werden besser „papilläre Epitheliome“ genannt.

Das papilläre Epitheliom kommt nach Ziegler namentlich in Cysten der Milchgänge der Brustdrüse vor, und bildet von der Wand der Cyste aus kleine warzige Erhebungen oder große blumenkohlartige Geschwülste. Diese Art des Wachstums ins Innere des Hohlraumes hinein, also in der Richtung des geringsten Widerstandes, bezeichnet man auch als „intracanaliculär“. Diese papillären Auswüchse sind nach Borst aus der Aktivität und der höheren Proliferationsenergie des Epithels, oder auch zuweilen aus der stattfindenden Confluenz nebeneinander gelegener Drüsenräume (Pseudopapillome) zu erklären. Die echten Papillen gehen von der Wand des Hohlraumes aus und stellen „polypöse zarte oder plumpere Auswüchse dar, welchen Blutgefäße folgen und welche spärlich oder reichlich unverzweigt oder baumförmig verästelt in die Lumina hervortreten“. Hinsichtlich der Initiative des Wachstums, das heißt, ob Epithel oder Bindegewebe den Reigen der Erscheinungen beginnt, läßt sich nach Borst für die mit Adenomen verbundenen papillösen Neubildungen erweisen, daß das Epithel hier den Anfang des Wachstums macht. So kann man oft „rein epitheliale“ Faltungen und Einwüchse in die Lumina sehen, ohne daß das Bindegewebe in die epithelialen Sprossen eingewachsen wäre. Erst später erfolgt ein sekundäres Einwachsen von gefäßhaltigem Bindegewebe. Veranlaßt wird dasselbe offenbar durch das Bedürfnis der Ernährung, da das Epithel sonst leicht wieder zu Grunde gehen würde. Es handelt sich also bei diesen Papillomen um Produkte, die sowohl aus Epithel als aus gefäßführendem Bindegewebe zusammengesetzt sind. Diese Beschreibung Borst's ist auch

auf unseren Fall anwendbar, wo das Papillom ebenfalls mit adenomähnlichen Bildungen versehen ist, die „rein epithelialen Faltungen“ sind gleichfalls an der Wand, aber nicht an der Cystenwand, sondern der des Ausführungsganges vorhanden. Der Bau stimmt mit den entsprechenden Excrescenzen in papillären Adenocystomen überein. In unserem Falle sitzen die Papillome an der Wand der stark erweiterten großen Ausführungsgänge; die im Grundstock des Papilloms befindlichen epithelialen Gänge, die man als adenomähnliche Bildungen auffassen kann, haben, wie geschildert, ein deutliches hohes cylindrisches Epithel (Fig. 3); daraus, sowie aus der Tatsache, daß der Inhalt dieser Gänge und des Hauptganges übereinstimmen, können wir schließen, daß diese Gänge noch mit dem Hauptausführungsgang in Verbindung stehen. Dagegen sind die an der Basis, also in nächster Nähe der Wand des großen Ausführungsganges liegenden Hohlräume erweitert und zeigen sehr flaches, eben noch sichtbares Epithel. Diese Gänge sind also offenbar durch den Druck eines im Inneren sichtbaren (s. Fig.) stagnierenden Sekrets cystisch erweitert, während das Wandepithel dabei eine beträchtliche Abflachung erfahren hat. Die Cysten sind nur in der mikroskopischen Abbildung sichtbar, makroskopisch waren sie nicht zu erkennen; Sie stellen also die ersten Anfänge der Cystenbildung dar. Es erübrigt nun noch, auf die Literatur über die Entstehung der Cysten und Cystadenome einzugehen.

Die Entstehung der Cysten hat eine sehr verschiedene Beurteilung erfahren. So gibt Billroth dreierlei Möglichkeiten der Cystenentstehung an:

1. Es können durch eine unregelmäßige Retraktion des Bindegewebes die Ausführungsgänge da und dort komprimiert, an anderen Stellen auseinandergezogen werden. In

die auseinandergezogenen, erweiterten Drüsengänge würde dann eine Exsudation hinein erfolgen, der sich zerfallende Epithelien und etwas Blut beimischen.

2. Man könnte auch eine Wucherung des Epithels mit folgender schleimiger Erweichung als Ausgangspunkt nehmen.

3. Schließlich kann man sie als Retentionscysten auffassen. Es müsse dann freilich ein abnormes Sekret von den Wandzellen gebildet werden, da ja unter gewöhnlichen Verhältnissen keine Sekretion besteht.

Schon Brissaud erklärt die Entstehung der Cysten in Mammatumoren durch Retention. Virchow nimmt als Hauptmoment der Cystenbildung einen interstitiellen Prozeß an.

Er wie König und dessen Anhänger glauben, Cysten und Tumor seien aus derselben Ursache, einer chronischen Mastitis, hervorgegangen.

Auch Maly und Roloff nehmen in Übereinstimmung mit der Königschen Lehre von der Mastitis chronica als Ursache der Cystenbildung einen entzündlichen Reiz an. Beide Autoren suchen in ihren Fällen Zellinfiltration in der Umgebung der wuchernden Drüsensubstanz nachzuweisen.

Sasse führt gleichfalls die cystischen Erweiterungen auf Zerrung durch das entzündlich veränderte Bindegewebe zurück. Der Inhalt der Cystenräume sei dann ein entzündliches Exsudat und Zelldetritus.

Nach Schimmelbusch ist die Cystenbildung in Mammatumoren durch eine Proliferation der Drüse bedingt.

Dreyfuß läßt die Cysten seines Polycystoms aus den Acini entstehen; es komme durch Wucherung der Membrana propria zu einer Vergrößerung der Wandfläche des Acinus und infolgedessen zur Erweiterung seines Lumens. Entstehung der

Cysten durch Retention von Sekret oder desquamierten Epithelien wird von ihm als unrichtig hingestellt.

Ziegler hält für die Ursache der Cystenbildung eine Sekretansammlung in präexistierenden Hohlräumen. Er sagt speziell: „In Drüsen mit offenen Ausführungsgängen entwickeln sich Retentionscysten dann, wenn an irgend einer Stelle dieser Gang verlegt wird und hinter dieser Verlegung noch ein scernierendes Parenchym vorhanden ist.“ Es gilt das außer den bekannten zahlreichen Retentionscysten der Haut- und Schleimdrüsen auch für die Kanäle der Mamma; in letzterer komme sehr häufig im Anschluß an pathologische Neubildungen Cystenbildung vor, und diese sei somit aufzufassen als „eine sekundäre Umwandlung einer hypertrophischen oder geschwulstartigen Wucherung, und es lassen sich danach auch die einfachen cystischen Entartungen präexistierender Drüsenkanäle und Drüsenbläschen von den mit Cystenbildung verbundenen Geschwülsten nicht scharf trennen“.

Die Dilatation infolge von Retention würde zur Folge haben, daß die cylindrischen Epithelien unter dem Drucke des Sekrets platt gedrückt werden. Ist, so sagt Lichtenhahn, das umgebende Gewebe nachgiebig, so weitet sich der Hohlraum ohne Abplattung seines Cylinderepithels aus, liegt dagegen der Acinus in starrem, durch interstitiell entzündliche Prozesse verändertem Bindegewebe, so muß notwendigerweise eine Abplattung seines hohen Cylinderepithels stattfinden. Die Retention erklärt er in der Weise, daß die durch Wucherung und Desquamation entstandenen Detritusmassen den Ausführungsgang anfüllen.

Die meisten Autoren stellen sich also auf den Standpunkt, daß die erweiterten Hohlräume mit ihren abgeplatteten Epithelien eines Ausführungsganges entbehren und daß das zurück-

gehaltene Sekret, das von den Wandzellen geliefert wird oder durch Exsudation aus dem Lymph- oder Gefäßapparat entsteht, den Epithelhohlraum erweitert und durch den Druck der gestauten Flüssigkeit das Epithel stark abgeplattet wird. Durch Confluenz der kleineren Cysten infolge Zerfalls der bestehenden Scheidewände entstehen dann größere Cysten.

Außer der Entstehungsweise der Cysten und der Frage, ob dem Epithel oder dem Bindegewebe die führende Rolle zuzuschreiben sei, war noch eine vielumstrittene Frage die, ob Neoplasma sui generis oder eine Neubildung infolge chronischer Entzündung vorliege.

König, der im Anschluß an Virchow als Grund für die Entstehung der Mammatumoren eine chronische interstitielle Mastitis annahm, stand mit dieser Ansicht im Gegensatz zu Schimmelbusch, der aufs entschiedenste an der neoplastischen Natur festhielt. Alle nun folgenden Publikationen von Mammatumoren bewegen sich um diese beiden Fragen.

Lichtenhahn legt auf die interstitielle Infiltration großen Wert. Mit König, dessen Ansicht er vertreten will, leugnet er die Existenz der Cystadenome als selbständige Neoplasmen und erklärt sie als Folge der Mastitis chronica. In seinem Fall 5, wo er echte Papillenbildung sieht, glaubt er die entzündliche Genese derselben durchaus aufrecht erhalten zu können und erinnert an die spitzen Condylome der Tripperkranken, die auch durch entzündlichen Reiz entständen. Epithelwucherung und Bindegewebsinfiltration seien gleichwertige Folgen eines Reizes.

Auch nach Roloff kann ein entzündlicher Reiz zu solchen Veränderungen führen, und er glaubt, das Vorherrschen der epithelialen Wucherungen berechtige noch nicht zur Schlußfolgerung, es handle sich um ein Neoplasma. Die chronische

Mastitis glaubt er in der Weise einer Infektion durch die Mamilla erklären zu können, und zwar infolge Reibung dieser mit der Kleidung und Eindringen der reizenden Stoffe zunächst in die weiten ductus lactiferi und dann tiefer ins Innere der Drüse. Die entzündliche Reaktion zeige sich je nach der Lokalisation des eingedrungenen Stoffes bald im Parenchym, bald im Bindegewebe.

T i e t z e dagegen sieht die stellenweise konstatierte echte Papillenbildung als den Ausdruck erhöher Epithelproliferation an. Die etwa vorhandene Infiltration könne man als Folge eines vom Tumor ausgehenden Reizes betrachten.

Auch L e s e r legt auf die Infiltration wenig Gewicht. In seinen Fällen konstatiert er Epithelwucherungen an Acinis und Ausführungsgängen, an letzteren sogar zur Papillenbildung gesteigert, und cystische Erweiterung an Hohlräumen; er bezeichnet sie als „Adenokystoma papilliferum epitheliale".

Von den Gegnern Königs ist auch das Fehlen jedweder Bakterien hervorgehoben. Dem stellen die Anhänger Königs entgegen, daß auch an anderen Orten dies der Fall sei und daß eben nach Ablauf der akuten Erscheinungen das betreffende Organ eine dauernde Veränderung als Ausdruck der chronischen Entzündung behalte.

Manche Autoren erwähnen für die Entstehung der Cysten und Cystadenome mechanische Einflüsse.

Hinsichtlich des Trauma ist zu bemerken, daß der kontinuierliche Druck eng anliegender Mieder oder Stoß, Schlag und dergleichen eine Ursache für Geschwulstbildung abgeben soll. Die Verletzung, die die Patientinnen zuweilen gern angeben, liegt aber oft zeitlich entweder zu weit zurück oder der Zeitraum seit der Verletzung wird zu kurz angegeben, als daß sie kritisch bewertet werden könnte. Wohl, sagt v. S a a r,

wird „manchmal durch ein solches Ereignis überhaupt erst die Aufmerksamkeit auf die Brust gelenkt und so zur Entdeckung der Abnormität Anlaß gegeben". Unter 48 Fällen sei es nur viermal angegeben und deshalb sei die Bedeutung des Trauma eine rein zufällige accidentelle.

Was die vorausgegangene Mastitis betrifft, so machten in 50 von Saar aus der Literatur zusammengestellten Fällen 8 Angaben über eine solche. Doch lag die Mastitis stets sehr lange Zeit zurück, 6 bis 25 Jahre. Er lehnt den Zusammenhang mit einer vorausgegangenen Mastitis ab.

Schwangerschaft und Laktation scheinen eine gewisse Prädisposition zu schaffen. Saar führt in seiner eingehenden Arbeit 6 Fälle an, wo Frauen 6, ja 16 Geburten durchgemacht hatten. Desgleichen sah König und auch Schimmelbusch die Krankheit im Anschluß an das Wochenbett entstehen. Doch finden sich anderseits auch Patientinnen, die nie geboren hatten. Es kann also die Inanspruchnahme des Organs allein nicht die Ursache der Geschwulstbildung abgeben, wenngleich auch schon Billroth betont, daß in der Unregelmäßigkeit des Wachstums und den großen Umwälzungen, denen die weibliche Brustdrüse im Laufe des Lebens unterliegt, ein begünstigendes Moment zu suchen sei.

Danach wäre es also nicht zu verwundern, wenn das weibliche Geschlecht das größte Kontingent stellt; doch weist die Literatur bereits 4 Fälle von Cystadenomen auf, die Männer betrafen. Nach Saar fällt die Affektion ins Alter der Menopause, jedenfalls scheine die Affektion vor den dreißiger Jahren sehr selten zu sein, die Dauer der Erkrankung sei zumeist eine sehr lange.

Von Interesse ist es, daß in vielen Fällen von Cystadenomen die Erkrankung in der Nähe der Brustwarze lokalisiert war,

und zwar zumeist im äußeren oberen Quadranten. Dies traf auch bei unserem Fall zu. Ferner betonen dies Saar und Wolf. Auch Greenough und Simmons beobachteten bei ihren Fällen das Gleiche. Es fragt sich nun, welche Autoren fanden Veränderungen der Ausführungsgänge? Die Beobachtungen dieser Richtung sind spärlich; ausführlicher werden sie nur von Saar und von Greenough und Simmons beschrieben. Greenough und Simmons führen die Mehrzahl ihrer Fälle auf eine Erkrankung der Ausführungsgänge zurück. Ähnliche Beobachtungen sind nach Mitteilung dieser englischen Autoren auch von anderen gemacht worden. Doch seien diese Fälle oft recht verschieden benannt worden, so als Papillom, Adenom, Cystadenoma intracanaliculare, fälschlich wohl auch als Krebs des Ausführungsganges. Die Abbildungen, die Greenough und Simmons bringen, ähneln zum Teil ungemein den Bildern, wie sie bei unserem Fall sich boten. Auch v. Saar beschreibt Querschnitte von Ausführungsgängen (im Fall 1), die gleiche Besetzung mit papillomatösen Neubildungen zeigten, wie in unserem Fall. Die Neubildungen spricht er als „echte papilläre Excrescenzen mit adenomatösem Bau“ der Ausführungsgänge an und bezeichnet den Fall pathologisch-anatomisch als „Cystadenoma intracanaliculare papilliferum“. Er hebt — wie andere Autoren — die große Mannigfaltigkeit der mikroskopischen Bilder der Cystadenoms hervor. Man könnte unseren Fall als den Beginn eines solchen hinstellen. Die Cystenbildung trat bei uns zurück, es waren, wie schon hervorgehoben, nur mikroskopische Cysten zu erkennen; möglicherweise hätte sich bei längerem Bestehen die Ausdehnung der Cysten durch Sekretanhäufung so vermehrt, daß sie auch bei der makroskopischen Betrachtung in den Vordergrund getreten wäre.

Die Diagnose wird nach v. Saar gestellt: „Aus dem jahre- bis jahrzehntelangen Bestand eines solchen Knotens bei ungestörtem Wohlbefinden der Patientin, der sehr geringen Schmerzhaftigkeit desselben, die nur während der Menses manchmal exacerbiert, dem nachweisbaren Zusammenhang mit dem Drüsenparenchym, seiner exquisiten Verschieblichkeit gegen Haut und Muskulatur, eventueller Fluktuation oder blutig-seröser Sekretion aus der Mamilla.“ Das Fibroadenom besitzt eine Kapsel, ist daher vom Drüsenparenchym abgrenzbar. Die zuweilen vorkommende Schwellung der Achseldrüsen, die den Verdacht auf Carcinom nahelegt, ist nach histologischer Untersuchung als entzündliche aufzufassen. Sie geht nach Exstirpation des Tumors zurück (siehe unseren Fall). Saar beobachtete die Vergrößerung der Axillardrüsen in 5 Fällen. In zweifelhaften Fällen muß die Probeexcision und die nachfolgende histologische Untersuchung Gewißheit bringen. Auf die Blutung aus der Mamilla, die spontan oder auf Druck erfolgt und durch das Vorhandensein der reich verzweigten papillären Excrescenzen mit zahlreichen Blutgefäßen bedingt ist, wird von den Autoren besonderer Wert gelegt. In 20 von Greenough u. Simmons operierten Fällen war das charakteristischste diagnostische Merkmal die Absonderung einer serösen oder blutig-serösen Flüssigkeit aus der Brustwarze.

Die Prognose, die im allgemeinen eine gute ist, wird getrübt durch die Erfahrung, daß die papillomatösen Wucherungen zuweilen carcinomatös degenerieren. Nach Borst ist diese „maligne Entartung“ von gutartigen epithelialen Geschwülsten verschieden zu erklären:

1. Einmal kann von vornherein die scheinbar gutartige Geschwulst eine starke Poliferationstendenz des

Epithels besitzen und dann in ihren Wucherungen atypisch werden.

2. Oder es kann auch an der Oberfläche eines bestehenden wirklichen Carcinoms sekundär eine papilläre Wucherung auftreten, die den echten Krebs verdeckt und so in der Diagnose irre leiten.

3. Endlich kann auch an zufälliges Zusammentreffen von Papillom und Carcinom gedacht werden.

Es waren unter den 20 Fällen von Greenough und Simmons 3 mit Carcinom kompliziert; Morris Wolf gibt unter 11 Fällen 5 mit carcinomatöser Entartung an, das wäre fast 50 Prozent; Tietze gibt nur 10 Prozent an.

Die Therapie kann nur eine chirurgische sein. Es ist vorgeschlagen, Flüssigkeiten zu injizieren, auch Thermokanterstichelung ist empfohlen, das einzig richtige Verfahren aber ist die Exstirpation der Geschwulst. Will man ganz sicher gehen, so ist die Amputation der Mamma anzuwenden, da bei Exstirpationen, die nicht alle Geschwulstmassen aufs exakteste entfernten, wiederholt Recidive aufgetreten sind. Ja selbst wenn alle Wucherungen entfernt wurden, so kann doch in dem zurückgebliebenen Drüsenrest oder in den supernumerären Drüsen die Veränderung wieder eintreten, da einmal die Anlage oder Disposition bereits vorhanden ist. So soll Billroth bei einer Frau 11mal ein Recidiv erlebt haben. Auch hat Saar in seinem zweiten und dritten Fall ein Recidiv gehabt. Nach Greenough u. Simmons, die 20 Fälle operierten (darunter 7 Amputationen, 3 waren mit Carcinom kombiniert), waren alle Fälle ohne Recidiv geheilt. Vor allem aber ist eine Radikaloperation, jedoch mit Belassung der Axillendrüsen wünschenswert wegen der Möglichkeit der späteren „malignen Degeneration“. Die Frauen fürchten dies selbst und begeben

sich besonders aus diesem Grunde in ärztliche Behandlung. Schon Billroth sagt: „Das Behaftetsein mit einem Brustdrüsentumor macht auf jedes Frauenzimmer einen psychisch deprimierenden Eindruck, und schon deshalb ist es human, sie von der Geschwulst zu befreien."

In unserem Fall war es infolge des ausdrücklichen Wunsches der Patientin nicht möglich, die ganze Brust zu entfernen. Diese Zurückhaltung scheint aber den Operationserfolg nicht beeinträchtigt zu haben, insofern, als bei der Nachschau eine neue Wucherung nicht zu beobachten war; auch andere Ausführungsgänge des Brustdrüsenrestes scheinen nicht erkrankt zu sein, da sonst wohl das so ungemein charakteristische Bluten aus der Mamilla sich wieder eingestellt haben würde.

Eine weitere ärztliche Beobachtung dieses Falles wird sich vielleicht empfehlen.

Zum Schluß der Arbeit erfülle ich die angenehme Pflicht, Herrn Dr. Heineke für die Überweisung des Themas, sowie Herrn Geh Med.-Rat Prof. Dr. Trendelenburg für die Erlaubnis der Veröffentlichung des Falles meinen ehrerbietigsten Dank auszusprechen. Ebenso danke ich Herrn Dr. Schümann für seine freundliche Anleitung und jederzeit mit größter Liebenswürdigkeit gewährte Unterstützung bei der Abfassung der Arbeit und bei der Anfertigung der mikroskopischen Präparate.

Lebenslauf.

Verfasser, A u g u s t B r a n d e s, evangelischer Konfession, wurde am 25. Dezember 1880 zu Eitzum in Hannover geboren. Er besuchte die Gymnasien zu Hildesheim und Rinteln a. d. Weser. Auf letzterem erwarb er Ostern 1901 das Reifezeugnis. Er studierte auf den Universitäten Göttingen und Leipzig Medizin. In Göttingen weilte er zwei Jahre und bestand dort das Tentamen Physicum. In Leipzig, wo er von Ostern 1903 bis Ostern 1907 immatrikuliert war, bestand er 1907 die ärztliche Staatsprüfung. Im Januar 1908 erfolgte die Approbation als praktischer Arzt.

Literaturverzeichnis.

Billroth, Krankheiten der Brustdrüsen. 1888.

Borst, Geschwülste. 1905.

Dreyfuß, Zur pathol. Anatomie der Brustdrüse. Virchow's Archiv 113. 1888.

Greenough u. Simmons, Papillary-Cystadenomata of the breast. Annals of Surgery, Februar 1907.

König, Lehrbuch der spez. Chirurgie II. 1904.

Leser, Beiträge zur pathol. Anatomie der Brustdrüse. 1888.

Lichtenhahn, Mastitis chronica. Deutsche Zeitschrift für Chirurgie, Bd. 90. 1907.

Maly, Zur Histologie der Mammacysten. Zeitschr. f. Heilk., Bd. 19. 1898.

Roloff, Über chron. Mastitis u. das sogenannte Cystadenom. Deutsche Zeitschrift für Chirurgie, Bd. 54. 1900.

v. Saar, Über Cystadenoma mammae und Mastitis chronica cystica. Archiv für klinische Chirurgie, Bd. 84. 1907.

Sasse, Über Cysten u. cystische Tumoren der Mamma. Langenbeck's Archiv, Bd. 54. 1877.

Schimmelbusch, Cystadenom der weibl. Brustdrüse. Archiv für klinische Chirurgie, Bd. 44. 1892.

Tietze, Cystadenom der Mamma u. seine Beziehungen zum Carcinom der Brustdrüse. Deutsche Zeitschrift für Chirurgie, Bd. 56. 1900.

Wolf, Morris, Beitrag zur Kenntnis der Tumoren der Mamma, im besonderen des Cystadenoms und der mehrfachen Geschwülste in einer Brustdrüse. Inaug.-Dissert. Rostock 1899.

Ziegler, Lehrbuch der path. Anatomie. 1902.

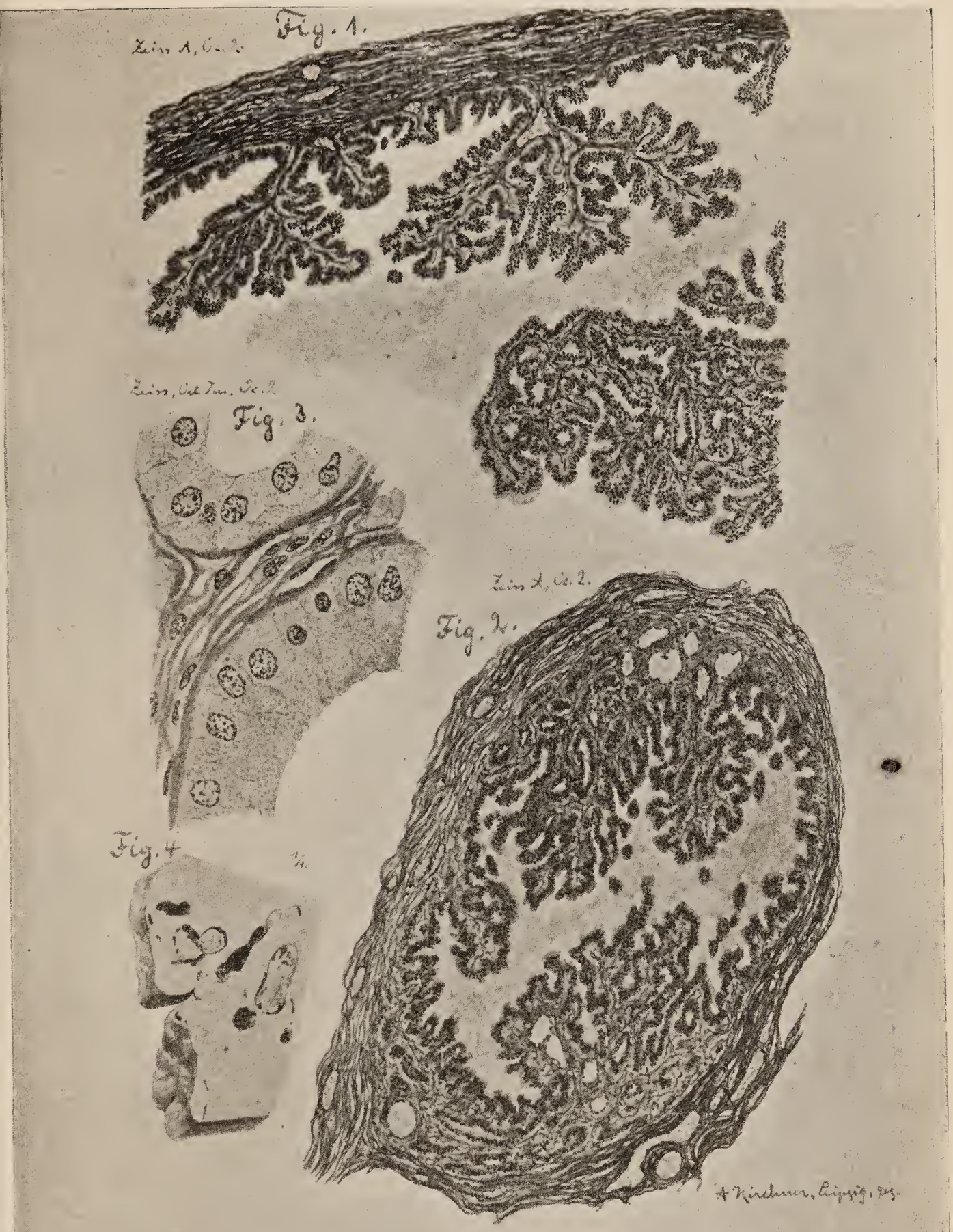
Fig. 1.
Fig. 3.
Fig. 2.
Fig. 4

Druck von Rudolf Gerstäcker, Leipzig.